



# Stent en el tracto de salida del ventrículo derecho y corrección diferida en paciente con tetralogía de Fallot: Caso clínico.

Stenting in the right ventricular outflow tract and delayed correction in a patient with tetralogy of Fallot: Clinical case.

Darwin E. Zhune Villagrán <sup>1\*</sup>, Simón Duque Solorzano <sup>1</sup>, Boris Rubén Barreno Martínez <sup>1</sup>, Paola P. Mendieta Chispe <sup>1</sup>.

1. Servicio de Cardiología Pediátrica, Hospital de niños Dr. Roberto Gilbert Elizalde, Junta de Beneficencia de Guayaquil, Ecuador.

Recibido: Julio 12, 2023

Aceptado: Julio 31, 2023

Publicado: Agosto 31, 2023

Editor: Dr. Francisco Xavier Jijón Letort.

#### Membrete bibliográfico:

Zhune D, Duque S, Barreno B, Mendieta P. Stent en el tracto de salida del ventrículo derecho y corrección diferida en Fallot. Revista Ecuatoriana de Pediatría 2022;24(2):175-180.

DOI: <https://doi.org/10.52011/214>

SOCIEDAD ECUATORIANA DE PEDIATRÍA

e-ISSN: 2737-6494



Copyright 2023, Darwin Zhune Villagrán,

Simón Duque Solorzano, Boris Barreno Martínez

3, Paola Mendieta Chispe. This article is distrib-

uted under the terms of the [Creative Commons](https://creativecommons.org/licenses/by-nc-sa/4.0/)

[CC BY-NC-SA 4.0 Attribution License](https://creativecommons.org/licenses/by-nc-sa/4.0/), which

permits non-commercial use and redistribution

provided the source and original author are cited.

## Resumen

**Introducción:** Los pacientes con tetralogía de Fallot recién nacidos sintomáticos tienen indicación de tratamiento terapéutico, ya sea paliativo o cirugía correctiva, sin embargo, el manejo inicial de estos pacientes genera en la actualidad controversia.

**Caso Clínico:** Recién nacido de sexo femenino, de 40 semanas de gestación, quien ingresó a las 24 horas de vida por cianosis, taquipnea, retracciones tóraco- abdominales y la presencia un soplo sistólico eyectivo III/VI en el foco pulmonar.

**Taller diagnóstico:** En los exámenes: leucocitosis 27.05 x 10<sup>3</sup> /UL, acidosis metabólica PH: 7.36, pCO<sub>2</sub>: 36.2 mmHg, exceso de Base: -4.6 mEq/L, hipoxemia: pO<sub>2</sub> 54.1 mmHg y acidosis láctica 5 mmol/L. El ecocardiograma demostró tetralogía de Fallot, con estenosis infundibular y valvular pulmonar severa, con el anillo pulmonar de 3 mm (Z: -7.6) tronco y ramas pulmonares hipoplásicas.

**Tratamiento:** Se inicia prostaglandina, ampicilina y gentamicina IV por 7 días. Al 11er día se realizó un cateterismo cardíaco con colocación de stent (4.5 y 16 mm) en el tracto de salida del ventrículo derecho, con embolización de 5 colaterales aortopulmonares de alto flujo.

**Evolución:** El procedimiento fue bien tolerado, con el alta a los 17 días con ácido acetil salicílico 15mg/día, furosemida 2 mg/día, espironolactona 6,25 mg/día. A los 10 meses se realiza cirugía correctiva de tetralogía de Fallot con parche transanular y plastia de rama pulmonar izquierda. El control a los 18 meses fue normal.

**Conclusión:** La colocación de un stent en el tracto de salida del ventrículo derecho por vía percutánea es un método seguro que garantiza un flujo pulmonar estable, permitiendo diferir la cirugía correctiva fuera de la etapa neonatal.

**Palabras claves:** DeCS: Tetralogía de Fallot, Recién Nacido, Cianosis, Stents, Informes de casos.

\* Autor para correspondencia.

## Abstract

---

**Introduction:** Patients with symptomatic newborn tetralogy of Fallot indicate treatment, either palliative or corrective surgery; however, the initial management of these patients is currently controversial.

**Clinical Case:** Newborn female, 40 weeks gestation, who was admitted at 24 hours of life due to cyanosis, tachypnea, thoracic-abdominal retractions, and the presence of a III/VI systolic ejection murmur in the pulmonary focus.

**Diagnostic workshop:** In the tests: leukocytosis  $27.05 \times 10^3$  /UL, metabolic acidosis PH: 7.36, pCO<sub>2</sub>: 36.2 mmHg, Base excess: -4.6 mEq/L, hypoxemia: pO<sub>2</sub> 54.1 mmHg and lactic acidosis five mmol/L. The echocardiogram showed tetralogy of Fallot, with severe infundibular and pulmonary valve stenosis, with a 3-mm (Z: -7.6) pulmonary ring, hypoplastic pulmonary trunk, and branches.

**Treatment:** Intravenous hydration and initiating prostaglandin, ampicillin, and gentamicin IV for seven days. On the 11th day, cardiac catheterization was performed with stent placement (4.5 and 16 mm) in the right ventricular outflow tract, with five high-flow aortopulmonary collaterals embolized.

**Evolution:** The procedure was well tolerated, with discharge after 17 days with acetylsalicylic acid 15 mg/day, furosemide 2 mg/day, and spironolactone 6.25mg/day. At ten months, corrective surgery for tetralogy of Fallot was performed with a transannular patch and plasty of the left pulmonary branch. Control at 18 months was standard.

**Conclusion:** The percutaneous placement of a stent in the right ventricular outflow tract is a safe method that guarantees stable pulmonary flow, allowing corrective surgery to be deferred beyond the neonatal stage.

### Keywords:

**MESH:** Tetralogy of Fallot, Newborns, Cyanosis, Stents, Case Reports.

---

## Introducción

La tetralogía de Fallot constituye la cardiopatía congénita cianótica más frecuente, representa entre el 5 al 10 % de las cardiopatías congénitas [1,2].

Los neonatos con tetralogía de Fallot, severamente sintomáticos, tienen indicación de ser sometidos a tratamiento terapéutico de forma inmediata, ya sea paliativo o correctivo. Actualmente, el manejo de estos pacientes genera controversia, ya que la reparación en etapa neonatal no es posible en todos los centros y en distintos estudios ha demostrado mayor mortalidad, con mayor tiempo de hospitalización y mayor incidencia de reintervenciones. [3-6]

En la actualidad se considera una buena edad para la reparación de pacientes con tetralogía Fallot desde los tres meses en adelante [5]; aunque existen muchos

grupos que han reportado buenos resultados con edades más precoces. La realización de una fístula sistémica pulmonar constituye el manejo habitual de estos pacientes, pero el procedimiento no está exento de morbi-mortalidad y complicaciones con el posible riesgo de deformación de las ramas pulmonares [3]. La mortalidad del shunt de Blalock Taussig varía en neonatos del 9 al 11 % [7,8].

La colocación de un stent en el tracto de salida del ventrículo derecho es una buena opción que garantiza un flujo pulmonar estable, favorece el desarrollo de las ramas pulmonares y permite realizar una cirugía correctiva electiva sin las dificultades que ofrece una reoperación [5,6,9].

## Caso clínico

### Historial Clínica

Se trata de un recién nacido de sexo femenino, de 40 semanas de gestación, con peso adecuado para la edad gestacional de 3.2 kg y talla de 52 cm, con antecedentes prenatales de ruptura prematura de membranas, obtenido por cesárea. La paciente ingresó a las 24 horas de vida extrauterina, derivada de otro centro asistencial por cuadro de crisis de cianosis y taquipnea.

Al examen físico, se observa cianosis labial y ungueal (acrocianosis) y retracciones tóraco-abdominales. A la auscultación llama la atención la presencia de un soplo sistólico eyectivo rudo III/VI en el foco pulmonar, con el murmullo pulmonar audible sin ruidos agregados; el llenado capilar fue de 3 segundos, con una frecuencia respiratoria en 65 por minutos, saturación de oxígeno 80 % con oxígeno por cánula nasal y la frecuencia cardiaca de 138 latidos por minuto.

### Taller diagnóstico

En los exámenes de laboratorio se demostró: leucocitosis  $27.05 \times 10^3$  /UL, con predominio de neutrófilos  $17.45 \times 10^3$  /UL, con PCR normal y procalcitonina elevada 2.28 ng/ml, acidosis metabólica compensada PH: 7.36,  $pCO_2$ : 36.2 mmHg, exceso de Base: -4.6 mEq/L, baja oxemia:  $pO_2$  54.1 mmHg y ácido láctico elevado de 5 mmol/L. El resto de exámenes de laboratorio fueron normales.

La radiografía de tórax demostró volúmenes pulmonares conservados, con silueta cardiaca en forma de bota.

La ecografía de abdomen y transfontanelar fueron reportadas como normales.

El ecocardiograma transtorácico demostró tetralogía de Fallot, con estenosis infundibular y valvular pulmonar severa, con el anillo pulmonar de 3 mm (Z: -7.6) tronco y ramas pulmonares hipoplásicas (3 mm cada rama), con gradiente de 50 mmHg, comunicación interventricular subaórtica amplia,

cabalgamiento aórtico, hipertrofia ventricular derecha, foramen oval permeable, ductus arterioso atípico restrictivo versus colateral aortopulmonar, adecuada función ventricular, fracción de eyección 57%, fracción de acortamiento 29%, arterias coronarias de emergencia habitual.

### Tratamiento

Se realiza manejo inicial, con hidratación intravenosa e inicio de prostaglandina, revertiendo la acidosis, mejorando la presión y la saturación, en lo infeccioso se maneja con ampicilina 10 días y gentamicina 7 días por antecedente de ruptura prematura de membrana.

Al 11er día de hospitalización y con exámenes normalizados se realiza cateterismo cardíaco terapéutico con colocación de stent (4.5 y 16 mm) en el tracto de salida del ventrículo derecho más embolización de 5 colaterales aortopulmonares de alto flujo. El stent fue colocado por vía femoral y cubrió el infundíbulo ventricular, el anillo y parte del tronco pulmonar (ver figura 1), fue insuflado a 8 atmosferas con un estimado de 5.2 mm.

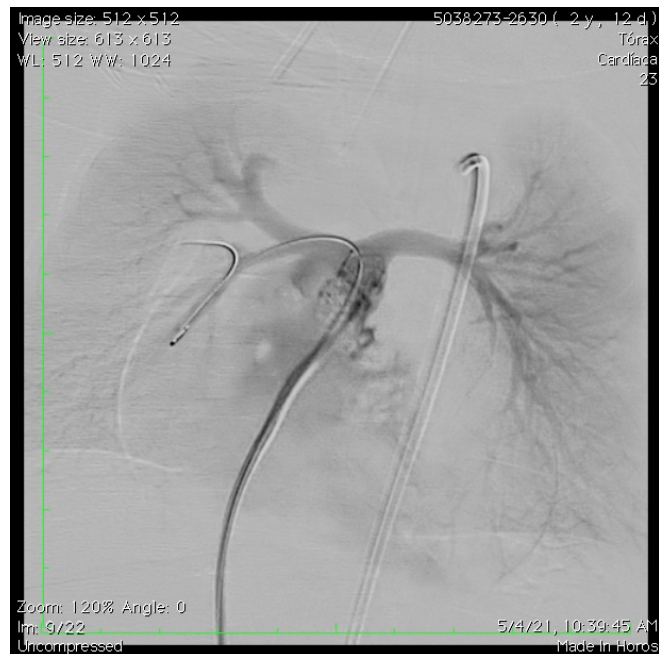El procedimiento fue bien tolerado, se extuba al día siguiente con saturación de oxígeno por encima de 90 %. El ecocardiograma de control demostró: stent en tracto de salida del ventrículo derecho permeable, ramas pulmonares continuas, la derecha hipoplásica 3.3 mm (Z: -2) y colaterales aortopulmonares.

### Evolución

Es dado de alta a los 17 días de hospitalización con ácido acetil salicílico 15 mg/día, furosemida 2 mg/día, espironolactona 6.25 mg/día y seguimiento por cardiología de forma ambulatoria.

Ecocardiograma de seguimiento a los 4 meses de edad demostró: stent en trato de salida del ventrículo derecho y anillo pulmonar con gradiente máximo de 90 mmhg, ramas pulmonares confluentes, con buen desarrollo de 5 mm cada una, se observan colaterales aortopulmonares.

**Figura 1.** Cateterismo cardíaco con colocación del stent en el tracto de salida del ventrículo derecho.



Cateterismo cardíaco con proyección anteroposterior, tracto de salida del ventrículo derecho con stent. Se observa flujo de medio de contraste permeable a ramas pulmonares. Ramas pulmonares de buen diámetro sin estenosis.

A los 10 meses de edad se realiza nuevo cateterismo diagnóstico y terapéutico, el cual reporta: Tetralogía de Fallot severa con tracto de salida del ventrículo derecho stentizado, tronco y ramas pulmonares con buen desarrollo, ligera estenosis del origen de la rama pulmonar izquierda, seis colaterales aortopulmonares de alto flujo embolizadas con microcoil y dispositivos sólidos.

Finalmente, se realiza cirugía correctiva de tetralogía de Fallot a los 6 días del último cateterismo, Corrección de tetralogía de Fallot con parche transanular más plastia de rama pulmonar izquierda, Procedimiento bien tolerado, sin incidentes, siendo dado de alta al 7mo día de la cirugía.

Ecocardiograma postoperatorio informó: CIV cerrada, estenosis pulmonar leve gradiente máximo 20 mmHg, ramas pulmonares sin estenosis, buena función ventricular, fracción de eyección del 67 % (Figura 2). El seguimiento por eco de las ramas pulmonares se describe en la tabla 1.

**Tabla 1.** Crecimiento de las ramas pulmonares en seguimiento por ecocardiografía.

Edad	24 horas	2 semanas	4 meses	18 meses
Peso (kg)	3.2	3.2	6.02	10.88
Talla (cm)	52	50	61.5	81
RPD en mm (Z)	3 (Z= -2.70)	3.3 (Z= -2.04)	5 (Z=-0.94)	9 (Z=-0.8)
RPI en mm (Z)	3 (Z= -2.23)	3.6 (Z= -1)	5 (Z= -0,34)	8 (Z= -0.84)

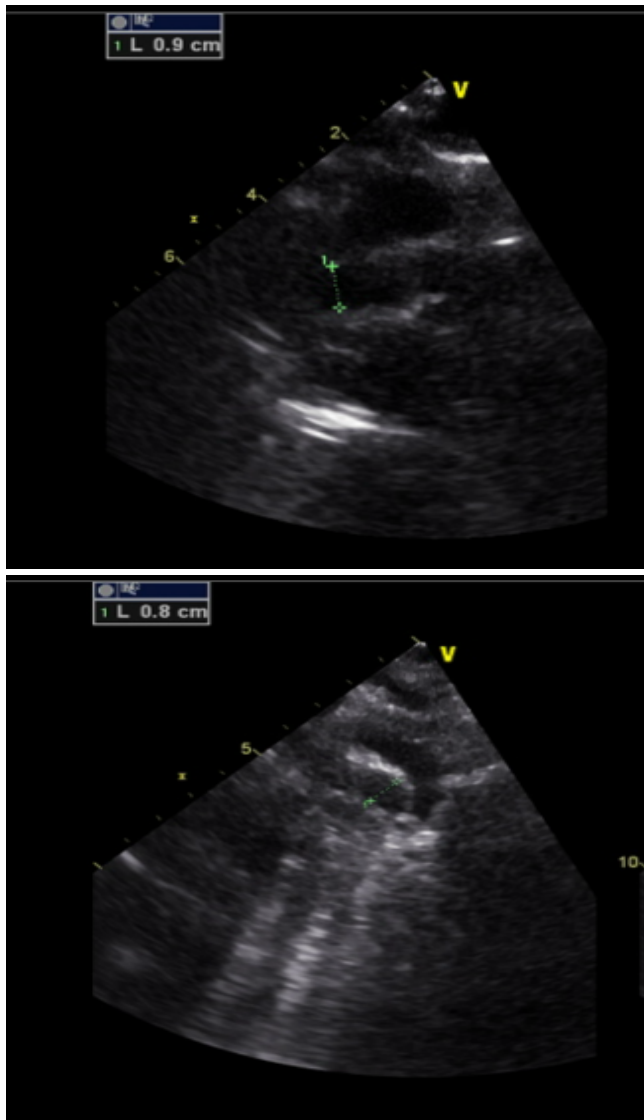
RPD; Rama pulmonar derecha, RPI; Rama pulmonar izquierda, (Z) Valor Z indexado por peso y talla cuyo valor cero es la normalidad.

## Discusión

Los pacientes recién nacidos con tetralogía de Fallot, sintomáticos, con mala anatomía, representan un verdadero desafío para el equipo médico. El uso de prostaglandina para mantener permeable el ductus constituye el paso inicial en el manejo de estos pacientes hasta que el equipo médico-quirúrgico plantee la mejor estrategia terapéutica según la posibilidad del centro donde se encuentre el paciente.

La estrategia frecuentemente utilizada es la realización de una fístula sistémico pulmonar, ya sea con la realización de un shunt de Blalock Taussig o un shunt central aortopulmonar. Sin embargo; estos procedimientos no están exentos de mortalidad, entre el 9 al 11 %; en general son de difícil manejo postoperatorio [3,5,7,8]. A todo esto se suman los riesgos propios de una reintervención durante la corrección diferida.

Existen algunas series descritas con buenos resultados en corrección primaria de tetralogía de Fallot, en edades cada vez más precoces, sin embargo, en etapa neonatal el panorama no es aún claro, ya que existe un incremento en la mortalidad, reoperaciones y mayor tiempo de estancia hospitalaria en estos pacientes, [3-6,10] más aún, si se asocia con hipoplasia de ramas pulmonares como en el caso presentado.

**Figura 2.** Ecografía de arterias pulmonares.

Eje supraesternal: Se observa rama pulmonar derecha de 9mm; rama pulmonar izquierda 8mm.

Esto último fue demostrado en un meta-análisis realizado por Loomba en 2017 [11], donde se compararon los resultados obtenidos con corrección quirúrgica en etapa neonatal versus reparación fuera de la etapa neonatal.

La colocación de stent en el ductus arterioso y la colocación de stent en el tracto de salida del ventrículo derecho, constituye una buena alternativa para estos pacientes. Ambos procedimientos garantizan un flujo pulmonar estable y permiten el desarrollo de las ramas pulmonares [5, 6, 9, 12]; sin embargo, no pueden ser

aplicables a todos los pacientes. Los ductos atípicos o con anatomía compleja no son fácilmente dilatables con stents, y un stent en mala posición puede obstruir o deformar una rama pulmonar. Por otra parte, el stent en el tracto de salida del ventrículo derecho, solo tiene indicación si la válvula pulmonar es muy hipoplásica y por ende no puede ser conservada en la cirugía correctiva, como es el caso del presente paciente.

El stent en tracto de salida demostró ser un método seguro en varios estudios, disminuye la necesidad de terapia intensiva y el tiempo de hospitalización cuando se lo comparo con el shunt de Blalock Taussig en un estudio realizado por Quandt en el 2017.

## Conclusiones

En neonatos con tetralogía de Fallot severa, sintomáticos dependientes de ductus arterioso, con válvula pulmonar severamente hipoplásica, la colocación de stent en tracto de salida del ventrículo derecho es un método seguro y constituye una buena alternativa como tratamiento paliativo inicial y poder diferir la cirugía correctiva fuera del periodo neonatal sin las complicaciones de una reoperación.

## Abreviaturas

CIV: Comunicación intra-ventricular.

## Información suplementaria

No se declara materiales suplementarios.

## Agradecimientos

No aplica.

## Contribuciones de los autores

Darwin Zhune Villagrán: Conceptualización, Conservación de datos, Adquisición de fondos, Investigación, Recursos, Software, Redacción - borrador original.

Simón Duque Solorzano: Conceptualización, Conservación de datos, Supervisión, Adquisición de fondos, Investigación, Recursos.

Boris Barreno Martínez: Conceptualización, Supervisión, Adquisición de fondos, Investigación, Recursos.

Paola Mendieta Chispe: Investigación, Software, Redacción - borrador original.

Todos los autores leyeron y aprobaron la versión final del manuscrito.

## Financiamiento

Los procedimientos quirúrgicos, estudios de laboratorio e imágenes constituyeron parte de las actividades regulares del servicio de cirugía pediátrica y no fueron un costo adicional para el paciente. Los investigadores cubrieron los gastos administrativos de la presente investigación.

## Disponibilidad de datos y materiales

Los conjuntos de datos generados y / o analizados durante el estudio actual no están disponibles públicamente debido a la confidencialidad del caso clínico.

## Declaraciones

### Aprobación de comité de ética y consentimiento para participar

No requerida para casos clínicos.

### Consentimiento de publicación

Los autores cuentan con el permiso de publicación por parte de los padres del paciente.

### Conflictos de interés

Los autores declaran no tener conflictos de interés.

## Referencias

- Buendía A, Camacho A, Curi P. Tetralogía de Fallot. En Attie F, Calderón J, Zabal C, Buendía A editores. *Cardiología pediátrica*. 2da ed. México: Editorial médica panamericana, 2013. p. 211-21.
- Myung k, editor. *Cardiología pediátrica*. 5ta ed. España: Elsevier 2008. p. 235-242.
- Peirone A, Contreras A, Ferrero A, Francucci V, Juaneda I, Cabrera M, et al. Implante de stent en tracto de salida del ventrículo derecho en tetralogía de fallot grave: alternativa a la anastomosis de Blalock Taussig. *Rev Argent Cardiol*. 2019;87: 125-130.
- Van Arsdell GS, Maharaj GS, Tom J, Rao VK, Coles JG, Freedom RM, Williams WG, McCrindle BW. What is the optimal age for repair of tetralogy of Fallot? *Circulation*. 2000 Nov 7;102(19 Suppl 3):III123-9. doi: [10.1161/01.cir.102.suppl\\_3.iii-123](https://doi.org/10.1161/01.cir.102.suppl_3.iii-123). PMID: 11082374.
- Barron DJ. Tetralogy of Fallot: controversies in early management. *World J Pediatr Congenit Heart Surg*. 2013 Apr;4(2):186-91. doi: [10.1177/2150135112471352](https://doi.org/10.1177/2150135112471352). PMID: 23799733.
- Sandoval JP, Chaturvedi RR, Benson L, Morgan G, Van Arsdell G, Honjo O, Caldarone C, Lee KJ. Right Ventricular Outflow Tract Stenting in Tetralogy of Fallot Infants With Risk Factors for Early Primary Repair. *Circ Cardiovasc Interv*. 2016 Dec;9(12):e003979. doi: [10.1161/CIRCINTERVENTIONS.116.003979](https://doi.org/10.1161/CIRCINTERVENTIONS.116.003979). PMID: 27965298.
- Singh SP, Chauhan S, Choudhury M, Malik V, Talwar S, Hote MP, Devagourou V. Modified Blalock Taussig shunt: comparison between neonates, infants and older children. *Ann Card Anaesth*. 2014 Jul-Sep;17(3):191-7. doi: [10.4103/0971-9784.135847](https://doi.org/10.4103/0971-9784.135847). PMID: 24994729.
- Zhune D, Mendieta P, Barreno B, Boscán L, Hernández M, Rizzo J. Resultado quirúrgico en la rehabilitación de ramas pulmonares hipoplasicas continuas en pacientes menores de 6 meses. Experiencia de un centro. *Rev Argent Cardiol*. 2022;90: 239-241.
- Linnane N, Nasef MA, McMahon CJ, McGuinness J, McCrossan B, Oslizlok P, Walsh KP, Kenny D. Right ventricular outflow tract stenting in symptomatic infants without the use of a long delivery sheath. *Catheter Cardiovasc Interv*. 2021 Aug 1;98(2):E275-E281. doi: [10.1002/ccd.29708](https://doi.org/10.1002/ccd.29708). Epub 2021 Apr 14. PMID: 33851761.
- Savla JJ, Faerber JA, Huang YV, Zaoutis T, Goldmuntz E, Kawut SM, Mercer-Rosa L. 2-Year Outcomes After Complete or Staged Procedure for Tetralogy of Fallot in Neonates. *J Am Coll Cardiol*. 2019 Sep 24;74(12):1570-1579. doi: [10.1016/j.jacc.2019.05.057](https://doi.org/10.1016/j.jacc.2019.05.057). PMID: 31537267; PMCID: PMC7155423.
- Lomba RS, Buelow MW, Woods RK. Complete Repair of Tetralogy of Fallot in the Neonatal Versus Non-neonatal Period: A Meta-analysis. *Pediatr Cardiol*. 2017 Jun;38(5):893-901. doi: [10.1007/s00246-017-1579-8](https://doi.org/10.1007/s00246-017-1579-8). Epub 2017 Feb 11. PMID: 28190140.
- Quandt D, Ramchandani B, Penford G, Stickley J, Bhole V, Mehta C, Jones T, Barron DJ, Stumper O. Right ventricular outflow tract stent versus BT shunt palliation in Tetralogy of Fallot. *Heart*. 2017 Dec;103(24):1985-1991. doi: [10.1136/heartjnl-2016-310620](https://doi.org/10.1136/heartjnl-2016-310620). Epub 2017 Aug 16. PMID: 28814489.

DOI: Digital Object Identifier PMID: PubMed Identifier SU: Short URL

## Nota del Editor

La Revista Ecuatoriana de Pediatría permanece neutral con respecto a los reclamos jurisdiccionales en mapas publicados y afiliaciones institucionales.